



Parson russellvalpar



Annica Andersson
(sammankallande)
Tel: 073-831 44 90

Anna-Karin Bergh
Tel: 0159-310 10

AnnChristin Molin
Tel: 08-560 231 21

Karin Berggren Törnä
Tel: 0736-67 08 10

Kontakta oss gärna vid frågor
Mail via ak@terrierklubben.se

Glöm inte skicka in era
årliga RAS-utvärderingar

Legg-Calvé-Perthes sjukdom

Legg-Calvé-Perthes sjukdom, även kallad aseptic necrosis of the femoral head eller kort och gott Perthes, är en sjukdom som drabbar unga, växande hundar, oftast mellan fyra och 11 månaders ålder. Det är toy- och små hundar som drabbas. Hundar med Perthes kan visa symtom som successivt tilltagande eller till synes akut insättande hälta på det ena eller båda bakbenen. Oftast drabbas bara ett ben.

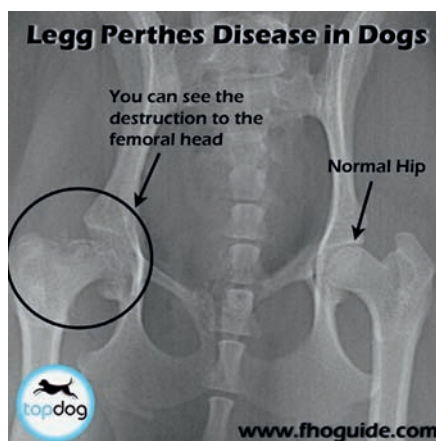
Även i de fall symtomen verkar börja akut kan en varierande grad av muskelatrofi ses på det drabbade bakbenet, vilket indikerar att sjukdomen hållit på ett tag även om hunden inte har visat tydliga kliniska symtom. Hältan brukar med tiden utvecklas till icke-viktbarande. En differentialdiagnos hos unga hundar är medial patellaluxation. Hunden visar dock smärta från höftleden, får ett minskat rörelseomfång i leden och kan tyckas gå "struttigt". I grava fall kan benet vara kortare än det andra och krepitation kan kännas vid manipulation av höftleden.

Perthes upptäcktes i början av 1900-talet och är uppkallad efter de personer som upptäckte sjukdomen. Sjukdomen liknar den som finns hos människa, men ingen könsprevalens ses hos hund. Det är oklart vad som orsakar Perthes, men sjukdomen anses ha en stark genetisk komponent. Blodförsörjningen till lårbenshuvudet och halsen påverkas genom att infarkter

bildas, vilket leder till nedbrytning och kollaps av dessa områden. Området runt höftleden blir ömt och inflammerat. Förändringarna leder med tiden till osteoartrit.

Diagnosen ställs med hjälp av sjukdomshistoria, klinisk undersökning och röntgen. Tidiga röntgenologiska fynd visar ojämn bentäthet i lårbenshuvudet- och halsen. Allteftersom sjukdomen fortskrider och mikrofrakturer bildas blir höftleden mer och mer deformerad och en sekundär osteoartrit blir följden. Hundar med minimala kliniska- och röntgenologiska symtom kan behandlas konservativt med strikt burvila, smärtlindring, antiinflammatorisk medicin och broskskyddande medel.

Tyvärr är de allra flesta hundar med kliniska symtom så kraftigt drabbade att kirurgi krävs. Den vanligaste kirurgiska metoden är femoral head and neck ostectomy (FHO).



Lårbenshuvudet- och halsen tas då bort och en "falsk led" av ärrvävnad bildas. Denna metod fungerar bra till små, lätta hundar och prognosen är mycket god. Efter operation, behandling och rehabilitering lever de flesta hundar ett så gott som normalt hundliv utan smärta från höftleden. Rehabilitering är mycket viktigt både vid konservativ och kirurgisk behandling.

SvTeK avelskommittén
Karin Berggren, leg vet
2012-01-27

Källor:

Bowls RA, Armbrust LJ, Biller DS, Hoskinson JJ, Kuroki K, Mosier D, Magnetic resonance imaging of the femoral head of normal dogs with avascular necrosis, Veterinary Radiology and Ultrasound, 2008, 49, 1: 7-12
Ettinger SJ, Feldman EC, Textbook of Veterinary Internal Medicine, 4 ed
Hulth A, Norberg I, Olsson SE, Coxa Plana in the Dog, The Journal of Bone and Joint Surgery, 1962, 44, 5
Jankovits DA, Liska WD, Kalis RH, Treatment of Avascular Necrosis of the Femoral Head in Small Dogs with Micro Total Hip Replacement, Veterinary Surgery 2011, 41: 143-147
Paatsama S, Rissanen P, Rokkanen P, Legg-Perthes' Disease in the Dog, Journal of Small Animal Practice, 1967, 8:215-220
Smith MM, Perthes' disease, in Textbook of Small Animal Surgery, 2 ed
www.petwave.com/Dogs/Dog-Health-Center/Bone-Joint-Muscle-Disorders/Legg-Perthes-Disease/Overview.aspx

□

Skrållan drabbades av Perthes



Skrållan

Första gången jag hörde talas om sjukdomen perthes på hundar var i samband med ett viltspårprov i norduppland. Det är väl gott och väl sju år sedan. Jag kom i samspråk med några av de andra hundägarna som väntade på sin tur och det visade sig att sonen i sällskapet hade en ung bordertik som nyligen hade opererats för en förtvinande höftkula, diagnosen hette perthes. Till min häpnad berättade de att man tar bort den sjuka höftkulan, ersätter den med muskelvävnad och att det i princip kommer att ge hunden en god livskvalitet. Tiken vi talade om heter Skrållan och var vid tidpunkten 1 år gammal ungefär. Hennes då mycket unge husse heter än i denna dag Johan Hillman. Jag tar kontakt med Johan för att återigen få höra om hur de upptäckte Skrållans sjukdom.

Intervju av Annica Andersson

Hur upptäckte ni att det inte stod rätt till med din hund?

Jag har för mig att hon var dryga året när vi upptäckte att hon haltade lite så när jag var till veterinären för en spruta så frågade jag om han kunde kolla ifall det var något fel och sen gick det fort, in på röntgen och jag tror det var två dagar senare som det blev operation. Fort gick det i alla fall. Jag blev naturligtvis helt förstörd då jag förstod att jag inte skulle kunna avla på henne med ett sådant fel. Men livet går vidare.

Hur går det till efter operationen med rehabiliteringen?

Operationen gick bra och jag fick veta att de har hängt upp benet i muskelvävnaden och tagit bort höftledskulan. Fick också veta att med träning så skulle hon nog inte ha några problem i framtiden heller och det

har hon väl inte haft heller, förutom när hon över anstränger sig då haltar hon lite. Efter operationen så skulle hon vara stilla och så fick hon gå på vattengymnastik.

Hur gick det sedan för din hund?

Jag har ställt ut henne några gånger och ingen domare har sett något och jag har till och med frågat en annan veterinär om han kan se var hon är opererad men det kunde han inte med blotta ögat.

Fick ni några avelsråd från veterinärerna?

Avelsrådet jag fick var att jag inte borde avla på henne då det skulle vara väldigt ansträngande för benet. Efteråt har jag lärt mig att det kan vara ärftligt och att det för vissa raser blir avelsförbud.

□



Skrållan är fortsatt rörlig trots att höftkulan opererats bort helt.

Liten medicinsk ordlista

* **kreppitation** - torrt knäppande/ krasande ljud eller känsla, som när benbitarna i en fraktur glider mot varandra.

* **differentialdiagnos** - olika problem/sjukdomar/åkommor som kan ge samma symtombild, tex kan både myggbett, infektion med svamp eller bakterier, rävs-kabb eller allergi ge klåda i huden. Symtomet är då klåda, men det finns olika saker som kan orsaka klådan.

* **osteoartrit** - icke-inflammatorisk degenerativ ledsjukdom med nedbrytning av ledbrosk, onormal tillväxt/förtjockning av skelettet vid leden och förändringar i ledkapseln.

Avelsråd i SvTeK:s rasklubbar

Boka helgen 20-21 oktober 2012

Skriv in "Avelskonferens i Vilsta, Eskilstuna" i almanackan.

Program spikas i juni.
Vi återkommer om det i TP 3.

Glad sommar och tack för året som gått
inom avelsarbetet i SvTeK

Anna-Karin, AnnChristin, Annica och Karin
Avelskommitten